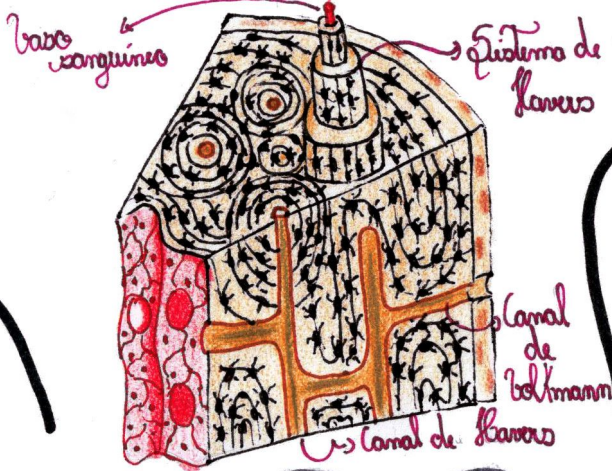


Tipo especial de tecido conjuntivo.



Classificação do tecido ósseo

- \* Primário ou imaturo: possui fibras colágenas dispostas em várias direções
- \* Secundário ou maduro: substitui o primário e as fibras colágenas organizam-se em lamelas em torno de canais (canais de Havers)
- \* Compacto: não apresenta cavidades visíveis
- \* Esponjoso: possui espaços intercomunicantes.

Possui matriz extracelular com uma porção orgânica e inorgânica.

Porção orgânica: rica em colágeno

Porção inorgânica: rica em fosfato e cálcio.

# TECIDO OSSEO

Tipos celulares

→ Osteoblastos = produzem a porção orgânica da matriz óssea

→ Osteócitos = osteoblastos após ficam presos na lacuna após a síntese da matriz

→ Osteoclastos = células móveis relacionadas com a reabsorção óssea.

